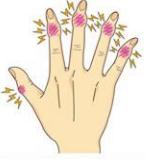

ヘバーデン結節

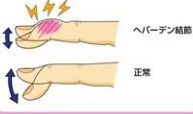第一関節が変形して痛んだり、水ぶくれができたりしませんか？

● 症状 ●

示指から小指にかけて第1関節（DIP関節）が赤く腫れたり、曲がったりします。痛みを伴うことがあります。母指にみられる事もあります。

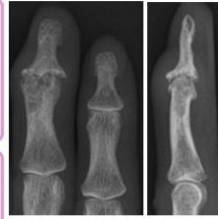


動きも悪くなります。



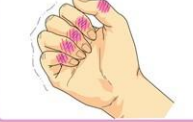ヘバーデン結節

正常

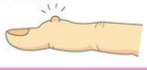

レントゲンでは関節の状態を確認します。

痛みのため、強く握ることが困難になります。



水ぶくれのようなこともあります。（ミューカシスト）

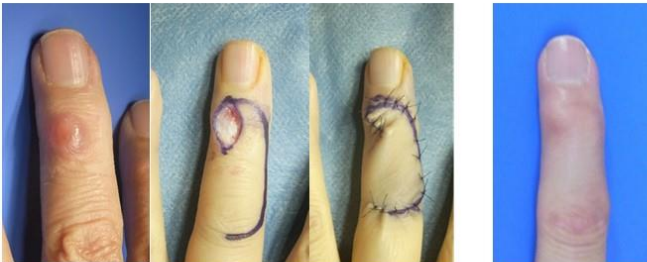

日本手外科学会ホームページ「手外科シリーズ」より

治療は保存的に行い、湿布や飲み薬の他、ハンドセラピストによる装具療法も行います。

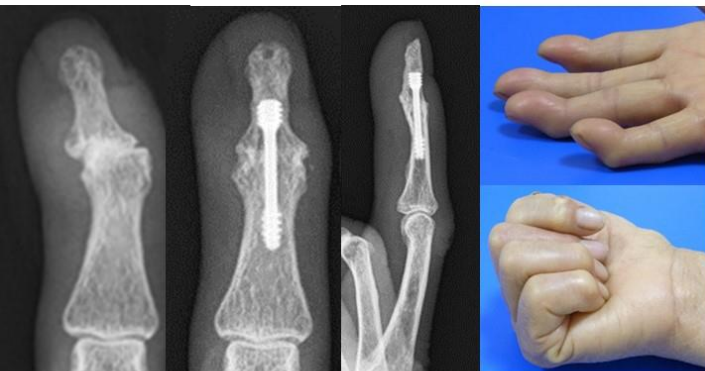

1. 粘液嚢腫に対する嚢腫切除と皮弁形成術



嚢腫を皮膚ごと切除して、局所皮弁で被覆します。嚢腫の再発率は数%です。

2. 末期変形性関節症に対する関節固定術



関節面を削り、内固定具で固定します。

関節可動域は失われますが、変形と強い痛みは改善します。